

# Una alternativa restauradora en la erosión dental en dientes anteriores. Orientándose hacia una odontología preventiva y de tecnología.

## *A restorative alternative for dental erosion in anterior teeth: towards preventive dentistry and technology.*

Daniel García Bazán\*

### RESUMEN

Anteriormente, las restauraciones de resina no contaban con una buena estética debido al contenido de su relleno y sus partículas, ya que éstas eran mucho más grandes que en la actualidad. La conservación dentaria ha evolucionado de tal manera que no sólo se debe mejorar el aspecto funcional de los dientes, sino también el aspecto estético. Las técnicas y los compuestos de los nuevos materiales ofrecen estética y rapidez en su pulido a alto brillo, opacidad, fluorescencia y opalescencia, así como han mejorado su manipulación, funcionalidad y eficacia haciendo que las restauraciones sean estéticamente naturales. En este artículo se discutirá sobre un caso clínico de erosión dental que fue tratado con restauraciones directas y con un diseño de sonrisa para determinar si era necesario aumentar los bordes incisales y, a su vez, darle las proporciones ideales a dichos dientes.

**Palabra clave:** Resina nanohíbrida, estética dental, restauraciones directas, diseño de sonrisa, erosión dental.

### ABSTRACT

*In the past, resin restorations were not aesthetically pleasing due to the content of the filler used and its particles, which were much larger than they are now. Tooth preservation techniques have developed to such a degree that they are no longer expected to simply improve a tooth's function, but also its aesthetic appearance. The techniques and compounds used in the latest materials allow faster polishing, to achieve a more pleasant appearance, a higher gloss, opacity, fluorescence, and opalescence, and are also more manageable, functional, and effective, hence providing more natural looking restorations. This article will discuss a case of dental erosion treated using direct restorations and smile design to determine whether there was a need to increase the incisal edges and, in turn, create the ideal proportions for the teeth.*

**Key words:** Nanohybrid resin, dental aesthetics, direct restorations, smile design, dental erosion.

### INTRODUCCIÓN

Anteriormente, las técnicas dentales de algunas restauraciones protésicas se podían observar poco estéticas, muy invasivas y mutilantes, en las que se eliminaba un gran porcentaje de tejido sano.

En la actualidad, la estética y la conservación dentaria han evolucionado de tal manera que no sólo se debe mejorar el aspecto funcional de los dientes, sino también el aspecto estético. Los pacientes cada vez se

vuelven más observadores, logrando percibir una buena o mala restauración. Debido a estas y otras razones, ha habido un cambio en las técnicas y los materiales de las restauraciones, para así lograr la más mínima invasión y un aspecto natural, creando una sonrisa con restauraciones imperceptibles a la vista.

Los nuevos compuestos de las resinas nos permiten crear restauraciones que son casi invisibles para el ojo humano.<sup>1</sup> A través de la tecnología adhesiva del nuevo compuesto de IPS Empress Direct, que es un material de obturación nanohíbrido para procedimientos de restauración estética directa, se puede realizar un pulido al alto brillo, lo que brinda la opacidad, fluorescencia y opalescencia que se requieren para realizar restauraciones estéticas naturales, con una destacable eficacia. En

\* Residente del Postgrado de Prosthodontia e Implantología. Universidad de La Salle Bajío, León, Gto. México.

Recibido: Abril 2014. Aceptado para publicación: Agosto 2014.

este compuesto hemos encontrado una alternativa para mejorar la estructura dentaria de nuestros pacientes, creando restauraciones más estéticas, naturales y sanas.

Actualmente, los materiales de restauración son más sencillos de utilizar, y la tecnología que se emplea en su elaboración proporciona mucha más estética y mayor rapidez en su uso.<sup>2</sup>

En este artículo mostramos un caso clínico, desde un diseño de sonrisa elaborado digitalmente<sup>3</sup> para lograr la forma y proporciones dentales<sup>4</sup> con base en el análisis estético de nuestro paciente.<sup>5</sup>

### CASO CLÍNICO

Paciente femenina de 45 años de edad que se presentó en nuestra consulta con una situación inicial mostrando un estado insatisfactorio de sus dientes anteriores superiores, en donde se observaban erosiones en la zona vestibular de los órganos dentales 11 y 21 (Figura 1).

Para una mejor representación de la situación inicial, la imagen fue convertida a valores cromáticos con ayuda de la computadora (Figura 2).

Se realizó un análisis de sonrisa para determinar el *display* de sus dientes, poder hacer un correcto diseño de sonrisa y determinar si era necesario modificar la forma y tamaño de sus dientes (Figura 3).

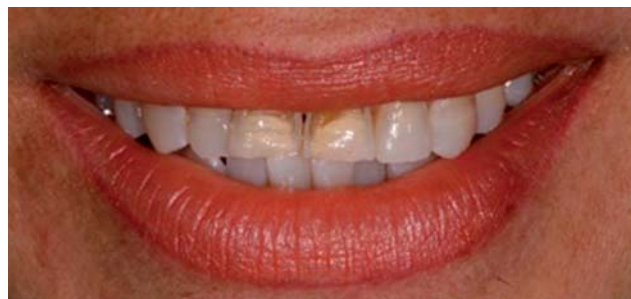

Figura 1. Situación inicial.

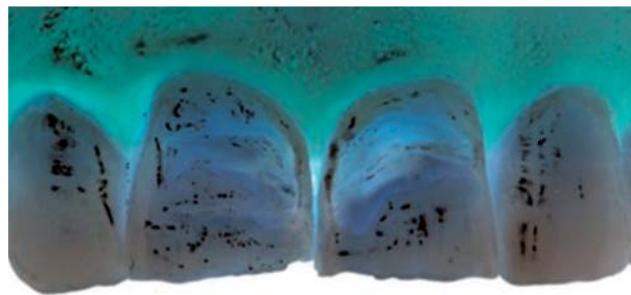


Figura 2. Valores cromáticos para observar la situación inicial.

Se realizó la toma de color de los dientes adyacentes con el colorímetro Vita 3D y se hizo un mapa de color para determinar las capas de resina que se colocarían para regresarle una apariencia, color, opalescencia y translucidez lo más naturales posible a los dientes en cuestión (Figura 4).

### Procedimiento clínico

Se colocó un dique de goma OptraDam Plus de la marca Ivoclar, aislando solamente los dientes anteriores 11, 12, 21 y 22. Después de alisar todos los ángulos agudos de los dientes 11 y 12, los dientes fueron preparados con ácido fosfórico al 37% para recibir la resina y, posteriormente, el ExciTE F en toda su superficie, fotopolimerizándola por 15 segundos.

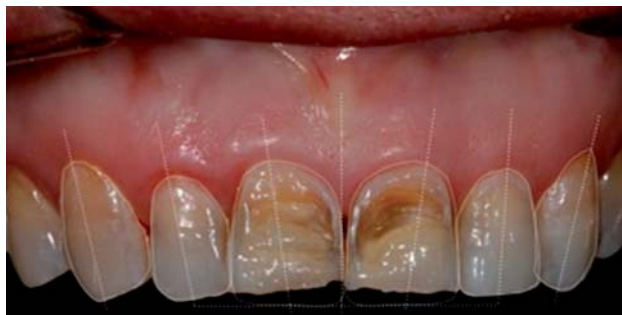

Figura 3. Diseño de sonrisa.

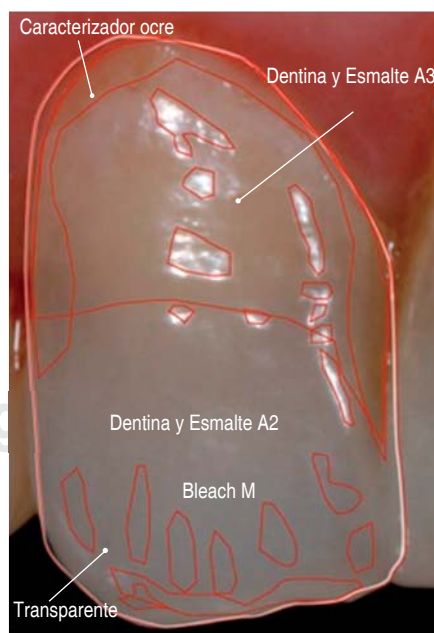


Figura 4. Mapa cromático.

Se llevó a cabo la primera estratificación de capa iniciando por el borde incisal con una capa ligera de esmalte A1, ayudándonos de la guía de silicón que elaboramos con base en un encerado diagnóstico. Se colocó una masa de dentina de color A3 en toda la superficie dental y se aplicaron capas adicionales con dentina y esmalte de color A2 en la región incisal.

En la zona cervical requerimos generar una apariencia más saturada; por esta razón, se colocó dentina A3. En los flancos laterales (distal, mesial) se aplicó una masa de esmalte A3.5 para dar mayor profundidad en estas zonas (Figura 5).

A través de la técnica de estratificación descrita, los dientes 11 y 21 fueron reconstruidos de tal manera que correspondieran en gran medida al diente adyacente en lo que se refiere al color y, al mismo tiempo, representarían la forma básica del diseño de sonrisa previamente realizado.

### Individualización dental

La construcción de las capas se completó con una diversificación de los colores del sistema de *composite*. En la forma y el color de base ya armonizados, se practicaron unas ranuras en forma de mamelones en la superficie utilizando un instrumento de acabado (codificación rojo grano fino) con el llamado «método de *cut-back*» (Figura 6). En estas ranuras, se aplicarán posteriormente características de colores individuales.

Una semana después de la elaboración, la restauración fue evaluada críticamente y comprobada en cuanto a su adaptación cromática con los dientes adyacentes (Figuras 7 y 8).

### DISCUSIÓN

Al llevar a cabo restauraciones directas de resina compuesta, entre los factores más importantes para el éxito estético y funcional está el que no se hace desgaste en el

tejido sano; por tal motivo, hay ausencia de cavidades y la posibilidad de realizar restauraciones sin la participación de procedimientos de laboratorio.<sup>6</sup>

Es importante destacar que para la realización de estas restauraciones, el operador deberá tener conocimientos sobre las técnicas adhesivas que se realizan sobre la base de la formación de una capa híbrida. Esto proporciona longevidad en las restauraciones de resina compuesta,

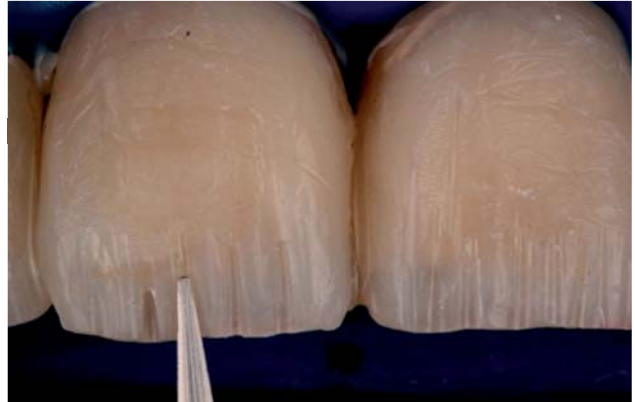
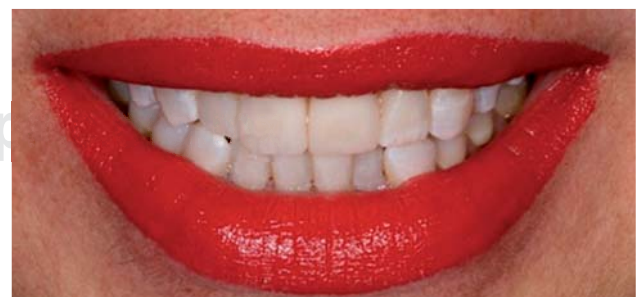
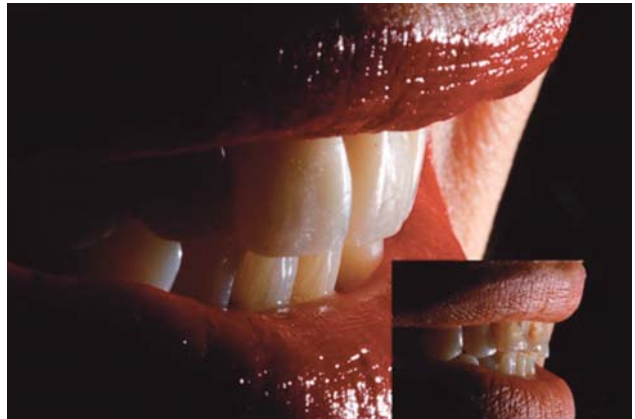Figura 6. *Cut-back*.



Figuras 7 y 8. Textura final de la restauración.

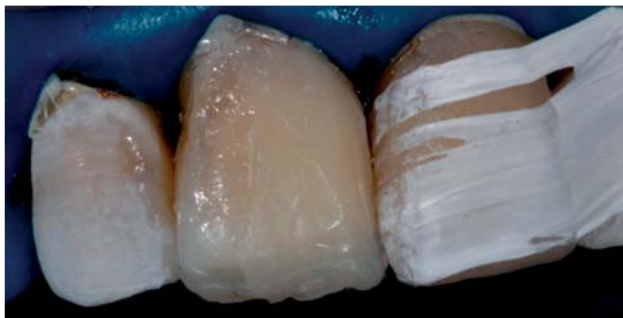

Figura 5. Estratificación de resina.

además de una excelente unión entre el diente y la restauración, evitando sensibilidad postoperatoria.<sup>7</sup>

La integración morfológica de la restauración ha resultado muy buena, ya que con los nuevos materiales restauradores podemos darle una apariencia natural a los dientes.

El éxito de una restauración de *composite* depende en primera línea de una reconstrucción adecuada de la morfología. Si se toman en cuenta igualmente los aspectos naturales del color, una restauración también se puede adaptar perfectamente a su entorno oral desde el punto de vista biomimético.

El requisito previo es disponer de un *composite* que ofrezca componentes de color análogos al modelo natural. El método del *cut-back* facilita la estratificación y permite una pluralidad de variantes de configuración.

#### BLIBIOGRAFÍA

1. Fahl Júnior N. The aesthetic composite anterior single crown restoration. *Pract Periodontics Aesthet Dent*. 1997; 9 (1): 59-72.
2. Roberts M. Strategies for integrating new restorative materials with digital technology and sound restorative principles. *Compend Contin Educ Dent*. 2013; 34 (1): 52-57, 59.
3. Coachman C, Calamita M. Digital smile design: a tool for treatment planning and communication in esthetic dentistry. *Quintessence of Dental Technology*. 2012; 35: 103-111.
4. Magne P, Belser U. Restauraciones de porcelana adherida en los dientes anteriores. Barcelona: Editorial Quintessence; 2004. pp. 58-70.
5. Fradeani M. Restauración estética en prostodoncia fija. *Análisis estético*. Barcelona: Quintessence; 2006. pp. 36-58.
6. Denehy GE. A direct approach to restore anterior teeth. *Am J Dent*. 2000; 13 (Spec No): 55D-59D.
7. Monteiro PM, Manso MC, Gavinha S, Melo P. Two-year clinical evaluation of packable and nanostructured resin-based composites placed with two techniques. *J Am Dent Assoc*. 2010; 141 (3): 319-329.

Correspondencia:

**Dr. Daniel García Bazán**

Paseo del Moral Núm. 902-A,  
Col. Jardines del Moral, 37160.

León, Gto. México

E-mail: danielgbazan@hotmail.com