



## Rehabilitación protésica y regeneración ósea guiada en defectos de tipo horizontal

Emilce M González Soto,\* Juan Carlos Lugo,\*\* Luis Antonio Fandiño Torres\*\*\*

### RESUMEN

La regeneración ósea guiada ha tenido un impacto significativo al solucionar las deficiencias óseas secundarias a pérdida dental. Estas técnicas de regeneración ósea han favorecido la posibilidad de colocación de implantes, ampliando el margen para su indicación y ubicación, particularmente en pacientes con edentulismo parcial. La regeneración ósea para defectos horizontales por medio de un injerto (autólogo, aloinjerto o xenoinjerto) y una membrana de colágeno absorbible puede ser considerada como un procedimiento predecible. En la actualidad, la ganancia de volumen óseo no es el único objetivo que se persigue, de tal manera que se procura que los tejidos blandos (binomio encía-papila) sean conservados o reconstruidos y que el trabajo protésico no sólo aproveche estas ventajas, sino los esculpa, les dé soporte y los preserve. El objetivo de este reporte clínico es mostrar cómo los esfuerzos periodontales y protésico pudieran ser adecuadamente combinados para protección y beneficio mutuo, logrando apariencia y funcionalidad adecuadas.

**Palabra clave:** Regeneración ósea guiada, implante, membrana de colágeno, remodelado de papila, soporte del tejido blando.

### INTRODUCCIÓN

El desarrollo de la regeneración ósea guiada (ROG) para aumento de rebordes ha incrementado las posibilidades del uso de los implantes.<sup>1</sup> La falta de volumen óseo puede deberse a diversas causas—extracción traumática, remoción de tumores, morfología genética o eventos traumáticos—,<sup>2</sup> y provoca que los rebordes alveolares no sean adecuados para la colocación de implantes. El aumento de reborde por regeneración tisular guiada, tanto en sentido vertical como horizontal, es un procedimiento indi-

### ABSTRACT

*Guided bone regeneration has had a significant impact in the solution of secondary bone deficiencies produced by tooth losing. These bone regeneration techniques have enhanced the possibility of placement of implants, expanding the scope for their selection and location, particularly in patients with partial edentulism. Bone regeneration for horizontal defects through a graft (autologous, allograft or xenograft) and an absorbable collagen membrane can be considered as a predictable procedure. Currently, bone volume gain is not the only objective pursued; preservation and reconstruction of soft tissues (gingiva-papilla) are additionally intended. Furthermore, the prosthetic works should not only benefit of these advantages, but should sculpt, support and preserve them. The objective of this clinical report is to demonstrate how periodontal and prosthetic efforts could be properly combined for protection and mutual benefit, achieving appropriate appearance and functionality.*

**Key words:** Guided tissue regeneration, dental implant, collagen membrane, papilla remodeling, soft tissue support.

cado cuando existan defectos óseos que compliquen la colocación de implantes; se puede utilizar antes, durante y posterior a la colocación de implantes, según lo indique la circunstancia clínica. La idea de realizar un aumento de reborde alveolar fue promovida por Linde y colaboradores; ellos utilizaron una técnica en ratas experimentales, en la cual, por medio de una membrana, lograron osteoconducción.<sup>3</sup> En otro estudio realizado por Al-Khaldi, se evaluó la estabilidad de un implante colocado en una zona con injerto, y se encontró que los implantes sobre el injerto óseo mostraron una excelente estabilidad, respondiendo favorablemente en comparación con los implantes colocados sin injerto.<sup>4</sup> Dentro de un rango del 12.5 al 17% de los casos, la exposición de la membrana e infección en la zona del injerto parecen ser las complicaciones asociadas a la técnica de injerto óseo con membrana de colágeno.<sup>5</sup>

Existen pocos estudios de regeneración ósea guiada vertical; alguno reporta ganancias hasta de 4 mm utilizando solamente hueso autógeno particulado.<sup>6</sup> Sin

\* Residente de tercer año.

\*\* Especialista en Periodoncia.

\*\*\* Especialista en Prostodoncia e Implantología Postgrado en Prostodoncia e Implantología, Facultad de Odontología.

embargo, es común que en este tipo de procedimiento se presenten tasas elevadas de complicaciones.<sup>7</sup>

En este artículo se presenta un caso clínico en donde, debido a una extracción traumática, la paciente requiere de regeneración ósea guiada y manejo de los tejidos blandos para obtener el grosor y altura necesarios, así como el logro de ciertas condiciones gingivales para la colocación de un implante. El caso se acompaña de los procedimientos protésicos convenientes para conformar y soportar los tejidos blandos, incluyendo mucosa queratinizada y papila interdental.

## CASO CLÍNICO

Paciente femenina de 45 años fue referida para colocación de un implante en el sitio correspondiente al órgano dentario (OD) 45. Debido a una historia de extracción traumática, se observó detrimento de la pared vestibular y 4 mm de pérdida ósea interproximal (*Figura 1*). La paciente presentó maloclusión clase II y malposición dental, pero rechazó un tratamiento de ortodoncia, declarando sólo interés en el reemplazo del OD 45.

Fue elegido un procedimiento de regeneración ósea guiada para lograr las características necesarias para la posterior colocación de un implante, utilizándose un injerto de tejido humano procesado en partícula de 500-841 micras (Imb Biotissue, Instituto Mexicano de Biotecnología, SC, Zapopan, Jalisco) y una membrana de colágeno absorbible (Membracel<sup>TM</sup>, Laboratorio Celina; Buenos Aires, República Argentina). Para el efecto, se realizó un colgajo de espesor total desde el órgano dentario 43 hasta el 47, respetando la ubicación del nervio mentoniano. La membrana de colágeno se ajustó al espacio desdentado, sujetándose vestibularmente con un primer tornillo de osteosíntesis autoperforante de 2 mm de diámetro por 5 mm de longitud (Medicom, Alemania). Posteriormente, se cribó el hueso alveolar por la zona vestibular utilizando una fresa de carburo en forma de bola #3 para provocar sangrado y de esta forma, lograr la nutrición del injerto.

Se colocó el aloinjerto considerando que existe un grado de reabsorción que marca la literatura<sup>8</sup> (*Figura 2*). Un segundo microtornillo de titanio de 2 x 5 mm fue colocado lingualmente para la estabilización final de la membrana. Para conseguir un cierre primario, se realizó un debridamiento de la mucosa del fondo de saco teniendo en cuenta la posición del nervio mentoniano en esa área y se suturó

con seda 3-0 (Ethicon, Johnson & Johnson, Brasil), con puntos aislados iniciando por las papilas.

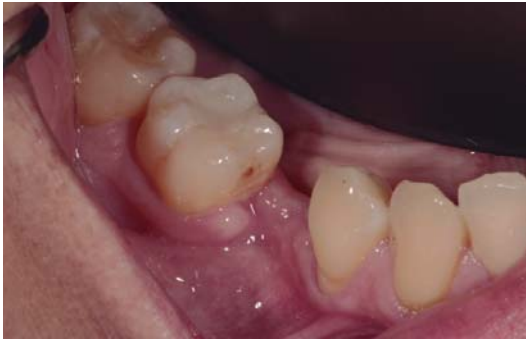Cinco meses después de la cirugía de regeneración ósea, se programó la colocación del implante, previa revisión clínica y radiográfica para valorar el volumen óseo logrado y prueba de la guía quirúrgica. El día de la cirugía, fueron retirados los tornillos de fijación (*Figura 3*) y se pudo observar que el injerto logró aumentar el reborde alveolar principalmente en grosor, un resultado de alrededor de 4 mm, los cuales eran indispensables para la colocación de un implante de diámetro adecuado para el reemplazo de un premolar inferior.

Se inició con la segunda fase quirúrgica, con el protocolo de fresado para la colocación de un implante Nobel Tri-channel.<sup>9</sup> Considerando la cercanía que existía con la extensión del nervio mentoniano, se eligió colocar un implante de 10 mm con plataforma de 4.3 mm. El implante fue fijado con un torque mayor de 35N, se colocó un tapón de cierre y se suturó con Vicryl 4-0. (Ethicon, Johnson & Johnson, Brasil). Se dieron indicaciones postoperatorias y farmacoterapia. Se descartó la necesidad de mejorar la concisión de los tejidos blandos.

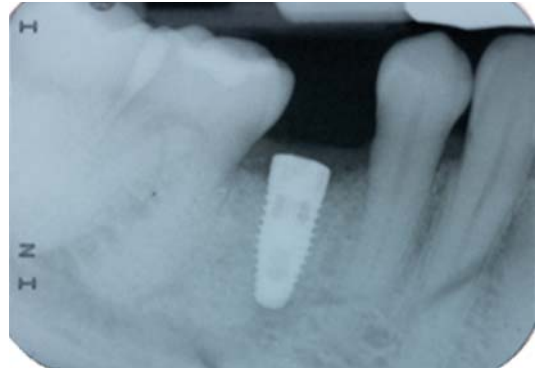
A la semana se retiraron las suturas y se tomó radiografía de control. Después de dos meses, se descubrió el implante (*Figura 4*); en esta cita se colocó el tapón de cicatrización, y pudo observarse que los resultados volumétricos óseos son suficientes, como la calidad y cantidad del tejido gingival, adecuados para lograr una buena rehabilitación protésica y un buen pronóstico para mantener salud periodontal (*Figura 5*).

La etapa protésica se realizó por medio del escáner y software de Nobel ProCera, realizando un escaneado del aditamento temporal, el cual se enceró con la forma y volúmenes convenientes para el resultado final que se pretendía obtener. Se envió el escaneado para la fabricación del aditamento en zirconia y, posteriormente, se envió al laboratorio dental para la colocación de la cerámica E.max ZirPress (Ivoclar Vivadent; Schaan, Liechtenstein).

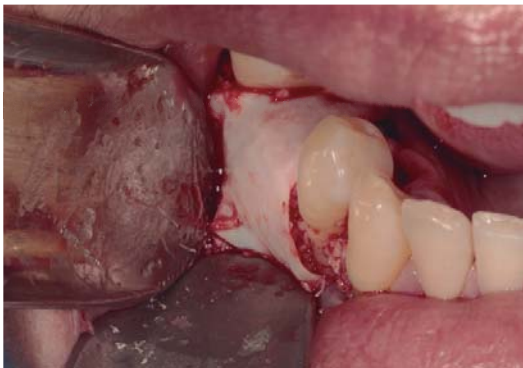De la restauración final, se probó el color y el ajuste del aditamento con el implante y el acomodo con la conformación de tejidos blandos. Se supervisó la adecuada presencia de contactos oclusales e interproximales. La chimenea fue ajustada temporalmente con Tetric N Ceram color A3. La compatibilidad tisular mostró una respuesta tisular favorable en cuanto a la conformación papilar y los volúmenes de tejido queratinizado (*Figura 6*).



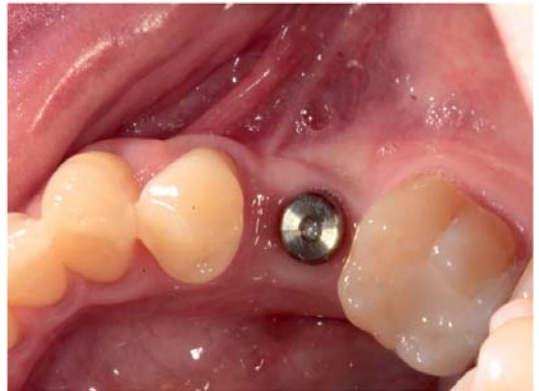**Figura 1.** Situación inicial en la zona del órgano dentario 45.



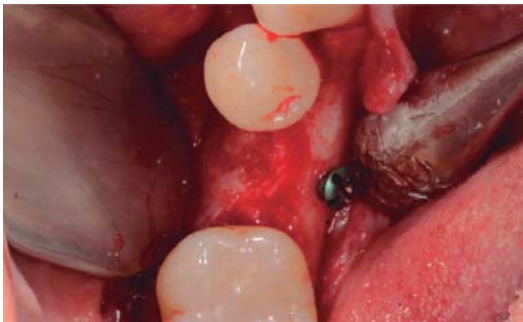**Figura 4.** Radiografía de control del implante a una semana.



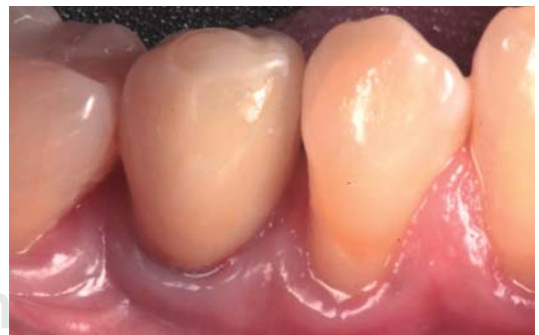**Figura 2.** Regeneración ósea guiada.



**Figura 5.** Vista oclusal dos meses después.



**Figura 3.** Segunda fase quirúrgica, aún con los tornillos de osteosíntesis.



**Figura 6.** Restauración final con sellado de chimenea provisional. Obsérvese la compatibilidad con tejidos blandos y la conformación papilar.

## DISCUSIÓN

En un inicio, la ROG sólo había sido utilizada para defectos pequeños como fenestraciones y dehiscencias, pero recientemente ha sido utilizada para

aumentos de reborde alveolar tanto horizontal como vertical; ha demostrado tener buenos resultados en la supervivencia en implantes y aparentemente está

acompañada por un bajo índice de complicaciones.<sup>10</sup> La técnica de regeneración ósea guiada con injerto de hueso de origen bovino y membranas de colágeno absorbibles puede tener resultados efectivos para el aumento de rebordes atróficos,<sup>11</sup> para compensar los efectos secundarios a extracciones traumáticas o por absorción del proceso alveolar por ausencia dentaria prolongada. La mezcla de hueso autólogo con hueso bovino en partícula parece ofrecer una respuesta incrementada en la nueva formación del reborde alveolar.<sup>12</sup>

El éxito de la colocación de un implante depende directamente de un adecuado volumen óseo. El aumento de reborde alveolar se realiza tradicionalmente utilizando injerto de hueso autógeno; sin embargo, se causa una considerable morbilidad al paciente al dependerse de otras zonas anatómicas para la obtención de hueso.<sup>13</sup>

En este caso clínico, se logró con éxito la ROG, por lo que fue posible la colocación de un implante en dicha zona; la rehabilitación resultó favorable, se lograron emular las características de su homólogo contralateral (mimetización de tejidos duros y blandos), se mantuvo una adecuada cantidad y calidad de tejido queratinizado, y se obtuvo un llenado papilar adecuado, previamente inexistente, para mantener una buena anatomía y salud gingival.

## BIBLIOGRAFÍA

- Hämmerle CH, Jung RE. Bone augmentation by means of barrier membranes. *Periodontol* 2000. 2003; 33: 36-53.
- Block MS, Ducote CW, Mercante DE. Horizontal augmentation of thin maxillary ridge with bovine particulate xenograft is stable during 500 days of follow-up: preliminary results of 12 consecutive patients. *J Oral Maxillofac Surg*. 2012; 70: 1321-1330.
- Linde A, Thorén C, Dahlin C, Sandberg E. Creation of new bone by an osteopromotive membrane technique: an experimental study in dogs. *J Oral Maxillofac Surg*. 1993; 51: 892-897.
- Al-Khaldi N, Sleeman D, Allen F. Stability of dental implants in grafted bone in the anterior maxilla: longitudinal study. *Br J Oral Maxillofac Surg*. 2011; 49: 319-323.
- Urban IA, Jovanovic SA, Lozada JL. Vertical ridge augmentation using guided bone regeneration (GBR) in three clinical scenarios prior to implant placement: a retrospective study of 35 patients 12 to 72 months after loading. *Int J Oral Maxillofac Implants*. 2009; 24: 502-510.
- Simion M, Jovanovic SA, Tinti C, Parma-Benfenati S. Long-term evaluation of osseointegrated implants inserted at the time or after vertical ridge augmentation. A retrospective study on 123 implants with 1-5 year follow-up. *Clin Oral Implants Res*. 2001; 12: 35-45.
- Jovanovic SA, Schenk RK, Orsini M, Kenney EB. Supracrestal bone formation around dental implants: An experimental dog study. *Int J Oral Maxillofac Implants*. 1995; 10: 23-31.
- Misch CE, Dietsch F. Bone-grafting materials in implant dentistry. *Implant Dent*. 1993; 2: 158-167.
- Nobel Replace and Replace Select Tapered Procedures manual [online]. Sweden: Nobel Biocare 2013. URL disponible en: [www.nobelbiocare.com](http://www.nobelbiocare.com)
- Simion M, Trisi P, Piattelli A. Vertical ridge augmentation using a membrane technique associated with osseointegrated implants. *Int J Periodontics Restorative Dent*. 1994; 14: 496-511.
- Esposito M, Grusovin MG, Kwan S, Worthington HV, Coulthard P. Interventions for replacing missing teeth: bone augmentation techniques for dental implant treatment. *Cochrane Database Syst Rev*. 2008.
- Urban IA, Nagursky H, Lozada JL, Nagy K. Horizontal ridge augmentation with a collagen membrane and a combination of particulated autogenous bone and anorganic bovine bone-derived mineral: a prospective case series in 25 patients. *Int J Periodontics Restorative Dent*. 2013; 33: 299-307.
- Hämmerle CH, Jung RE, Yaman D, Lang NP. Ridge augmentation by applying bioresorbable membranes and deproteinized bovine bone mineral: a report of twelve consecutive cases. *Clin Oral Impl Res*. 2008; 19: 19-25.

Correspondencia:  
**Emilce M. González Soto**  
 E-mail: [emilcegonzalez@gmail.com](mailto:emilcegonzalez@gmail.com)